

**AUS**

**DEM**

**TAKT**

AUS DEM TAKT

# DER RHYTHMUS DES HERZENS

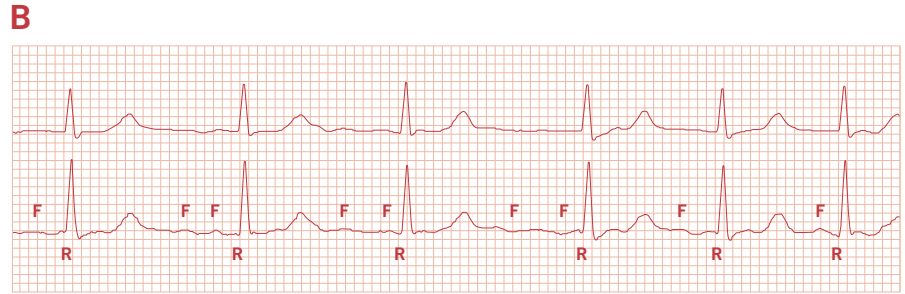
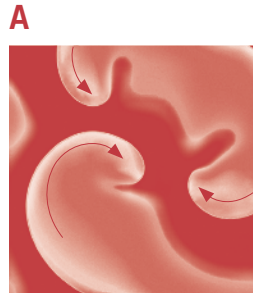EBERHARD P. SCHOLZ & HUGO A. KATUS

**Ununterbrochen pumpt das Herz Blut bis in die kleinsten Gefäße des Kreislaufs – 290 Liter in der Stunde, nahezu 7.000 Liter pro Tag. Kein Muskel unseres Körpers leistet mehr. Mit zunehmendem Alter kann das einzigartige Organ jedoch an Leistungskraft verlieren, beispielsweise wenn es aus dem Takt gerät und den regelmäßigen Rhythmus der Herzschläge nicht mehr gewährleisten kann. Die häufigste Rhythmusstörung des Herzens ist das Vorhofflimmern. Der Arzt kann den veränderten Takt an charakteristischen Zeichen im Elektrokardiogramm erkennen. Schwieriger festzustellen, für die Gesundheit des Herzens aber ebenso abträglich, ist eine andere Form der Rhythmusstörung: das Vorhofflattern.**

**Abbildung 1**

**(A)** Computersimulation des Vorhofflimmerns in der Vorhofmuskulatur: Die Zentren von drei kreisenden Erregungen sind erkennbar.

**(B)** Ausschnitt des EKGs eines Patienten mit Vorhofflimmern: Die hochfrequente chaotische Aktivierung der Vorhöfe lässt sich an den Flimmerwellen (F) erkennen. Die Abfolge der Erregung der Herzkammern (R) ist „absolut arrhythmisch“, also unregelmäßig.



# E

Ein Kardiologe denkt beim Stichwort „Chaos“ unweigerlich an Vorhofflimmern. Dabei handelt es sich um die häufigste Herzrhythmusstörung des Erwachsenen. Vor allem ältere Menschen sind betroffen: Etwa fünf Prozent der 70-Jährigen und zehn Prozent der 80-Jährigen leiden an Vorhofflimmern. Die Störung des Herzrhythmus geht mit einer erhöhten Sterblichkeit und einem fünffach erhöhten Schlaganfallrisiko einher.

Zu Vorhofflimmern kommt es, wenn die elektrischen Erregungen, die das Herz schlagen lassen, aus dem Takt geraten. Normalerweise breitet sich die Erregung gleichmäßig über die beiden Vorhöfe des Herzens aus. Deren Muskulatur zieht sich daraufhin rhythmisch zusammen, und das Blut wird aus den Vorhöfen in die jeweils zugehörige Kammer gepresst. Bei Vorhofflimmern aber breitet sich die elektrische Erregung nicht gleichförmig, sondern in chaotischer Weise in den Vorhöfen aus und lässt sie „flimmern“.

Abbildung 1A zeigt eine Computersimulation der Störung. Deutlich zu erkennen sind mehrere Erregungszentren in der Vorhofmuskulatur. Von diesen Zentren aus wird das Vorhofflimmern angetrieben. Über den „atrio-ventrikulären

Knoten“ (AV-Knoten) – die einzige elektrische Verbindung zwischen den Vorhöfen und den Herzkammern – setzt sich das Durcheinander der elektrischen Reize bis in die Herzkammern fort. Das ganze Herz schlägt jetzt nicht mehr in seinem gewohnten gleichmäßigen Rhythmus, dem „Sinusrhythmus“. Stattdessen kommt es zu einer „absoluten Arrhythmie“, einer vollständig unregelmäßigen Schlagfolge. Abbildung 1B zeigt das Elektrokardiogramm (EKG) eines Patienten, der an Vorhofflimmern leidet. Das EKG lässt deutlich die hochfrequente, chaotische Aktivierung der Vorhöfe (Flimmerwellen) und die unregelmäßige Erregung der Herzkammern (R-Zacken) erkennen. Anhand dieser Zeichen kann der Arzt das Vorhofflimmern in der Regel rasch diagnostizieren.

#### Zum Verwechseln ähnlich

Es gibt allerdings eine Rhythmusstörung des Herzens, die nicht so eindeutig zu erkennen ist und häufig mit Vorhofflimmern verwechselt wird: das „Vorhofflattern“. Auch dieser Erkrankung liegt eine Störung der elektrischen Erregung zugrunde, und wie beim Vorhofflimmern kommt es zu einer hochfrequenten Aktivierung der Vorhofmuskulatur. Im Unterschied zum Vorhofflimmern verläuft die elektrische Erregung beim Vorhofflattern aber nicht chaotisch,

SEARCHING FOR ORDER IN THE MIDST OF CHAOS

# OUT OF STEP

EBERHARD P. SCHOLZ &amp; HUGO A. KATUS

Day and night, our heart pumps blood through our body and into the smallest capillaries – 290 litres per hour, roughly seven thousand litres per day. No other muscle in our body works harder. As we age, however, our heart may lose some of its strength and may get out of rhythm. The most common type of arrhythmia is atrial fibrillation, a cardiac dysfunction that is associated with serious health consequences including ischemic stroke. The disease is characterised by chaotic high-frequent electrical activation of the atria in combination with an irregular ventricular response. In most cases it can be easily diagnosed based on the patient's electrocardiogram.

There is another form of cardiac arrhythmia that is not as easy to recognise and is often mistaken for atrial fibrillation: atrial flutter. Due to complex conduction phenomena within the atrioventricular node, this disease can also present with irregular ventricular response, thereby mimicking atrial fibrillation in the electrocardiogram. As a consequence, atrial flutter is frequently misdiagnosed as atrial fibrillation in clinical practice, resulting in incorrect treatment of affected patients.

Unfortunately, computerised decision support systems that might help in distinguishing atrial flutter from atrial fibrillation are scarce. In our analyses of the underlying electrophysiological mechanisms of atrial flutter and atrial fibrillation, we were able to identify the main reason for this electrophysiological mimicry. Based on a complex computer simulation of cardiac conduction, we have developed a mathematical algorithm that is able to automatically differentiate between both types of arrhythmia within seconds. Our algorithm may not only provide a much-needed breakthrough in cardiology – it may also open the door for next-generation decision support systems in medical practice. ●

**PROF. DR. HUGO A. KATUS** has been Medical Director of Heidelberg University Hospital's Department of Cardiology, Angiology and Pulmonology since 2002, and Managing Director of the hospital's Division of Internal Medicine since 2005. He trained at Heidelberg University and at Harvard Medical School in Boston, and worked at Heidelberg University Hospital as resident and chief attending physician before accepting a position at Lübeck University Hospital in 1996. His scientific work led to the development of the "troponin assay" for the clinical-chemical diagnosis of myocardial infarction. His research focuses on the genetic causes and molecular mechanisms of cardiac insufficiency, the development of a cardiac gene therapy and of new pacemaker and defibrillator systems, new ablation techniques and innovative imaging methods.

Contact: sekretariat\_katus@  
med.uni-heidelberg.de

**PD DR. EBERHARD P. SCHOLZ** has been a consulting physician in Heidelberg University Hospital's Department of Cardiology, Angiology and Pulmonology since 2011. He studied at LMU Munich and at Heidelberg University, where he became a resident physician in 2005. Dr. Scholz heads a research group for molecular electrophysiology that is funded by the German Research Foundation. His particular interests are the molecular mechanisms involved in the development of cardiac arrhythmia and their therapy. His clinical work focuses on pulmonary vein isolation in patients with cardiac arrhythmia.

Contact: eberhard.scholz@  
med.uni-heidelberg.de

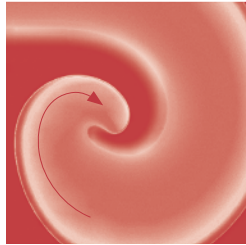
**“In up to 80 percent of cases, atrial flutter is misdiagnosed as atrial fibrillation. We have developed a computer model that allows us to reliably differentiate between the two conditions within seconds, based on the patient’s ECG.”**

**Abbildung 2**

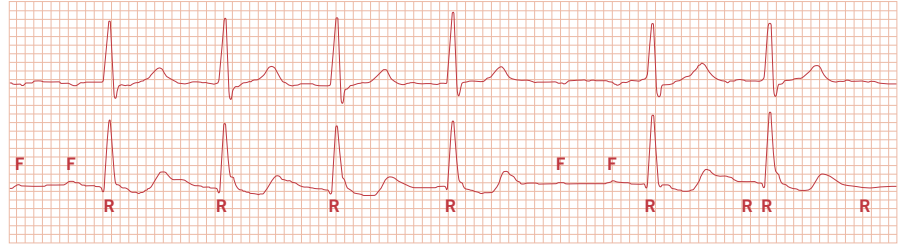
(A) Computersimulation des Vorhofflatters in der Vorhofmuskulatur: Im Unterschied zum Vorhofflimmern ist nur ein einziger Erregungskreis vorhanden.

(B) Ausschnitt des EKGs eines Patienten mit Vorhofflattern: Die Erregung der Vorhöfe lässt sich anhand niederschwelliger, regelmäßiger Flatterwellen (F) nachweisen. Die Abfolge der Erregung der Herzkammern (R) verläuft wie beim Vorhofflimmern häufig unregelmäßig.

**A**



**B**



sondern regelmäßig. Sie geht nur von einem einzigen Erregungskreis aus (siehe Abbildung 2A). Dennoch kann das Herz auch hier aus dem Takt geraten, weil der AV-Knoten häufig nicht in der Lage ist, die hohen Frequenzen der Vorhoferregung ordnungsgemäß an die Herzkammern weiterzuleiten (siehe Abbildung 2B).

**„In bis zu achtzig Prozent der Fälle wird Vorhofflattern als Vorhofflimmern fehldiagnostiziert.“**

Die Diagnose Vorhofflattern ist selbst für erfahrene Kardiologen eine Herausforderung. Neuere Studien bestätigen: Im klinischen Alltag wird ein Vorhofflattern in fünfzig bis achtzig Prozent der Fälle fälschlicherweise für Vorhofflimmern gehalten. Auch für den Patienten sind die beiden Erkrankungen kaum zu unterscheiden: Ähnlich wie Vorhofflimmern führt das Vorhofflattern zu Herzrasen und Herzklopfen. Ein entscheidender Unterschied jedoch ist, dass Vorhofflattern länger anhält und schlechter auf Medikamente

anspricht, sich jedoch in der Regel gut mit einer sogenannten Katheterablation behandeln lässt. Für die Wahl des geeigneten Therapieansatzes ist es daher sehr wichtig, beide Störungen sicher auseinanderhalten zu können.

#### **Ein kleiner, aber feiner Unterschied**

Dass es schwierig ist, Vorhofflimmern und Vorhofflattern anhand eines EKGs zu unterscheiden, ist schon lange bekannt. Zahlreiche Forschungsgruppen weltweit arbeiten seit vielen Jahren daran, dieses Problem zu lösen. Dabei haben sie sich folgende Tatsache zunutze gemacht: Liegt ein Vorhofflimmern vor, schlagen auch die Herzkammern absolut unrythmisch. Das lässt sich anhand der chaotischen Abfolge der R-Zacken im EKG feststellen. Beim Vorhofflattern hingegen ist die Abfolge der R-Zacken nicht chaotisch, sondern folgt gewissen Regeln. Erkennbar sind diese allerdings nur, wenn man einen ausreichend langen EKG-Ausschnitt betrachtet.

Mit einem „Lorenz-Plot“ (auch Poincaré-Plot genannt) lässt sich dieser Unterschied veranschaulichen. Dabei handelt es sich um ein Koordinatensystem, das auf beiden Achsen eine Zeitskala aufweist. Trägt man die Abfolge der R-Zacken in einer bestimmten Weise in das Koordinaten-

system ein, erhält man eine zweidimensionale Häufigkeitsverteilung der Intervalle. Wenn ein Vorhofflimmern vorliegt, zeigt sich eine achsensymmetrische Punktwolke (siehe Abbildung 3A); sie spiegelt die absolute Unregelmäßigkeit des Herzrhythmus wider. Wenn hingegen ein Vorhofflattern vorliegt, ist die Punktwolke nicht homogen, sondern es zeichnen sich lokale Häufungen ab (siehe Abbildung 3B). Auf diese Weise lässt sich ein Vorhofflimmern deutlich von einem Vorhofflattern unterscheiden.

Klinisch wird diese Methode bereits erfolgreich eingesetzt, beispielsweise um Langzeit-EKGs auszuwerten. Dennoch hat das Verfahren ein entscheidendes Manko: Das charakteristische Bild zeigt sich erst nach und nach mit der zunehmenden Anzahl eingetragener Intervalle. Eine verlässliche Diagnose ist somit nur dann möglich, wenn das EKG über Stunden aufgenommen wird. In der Praxis werden jedoch aus Gründen der Praktikabilität zumeist EKGs erstellt, die lediglich wenige Sekunden abbilden.

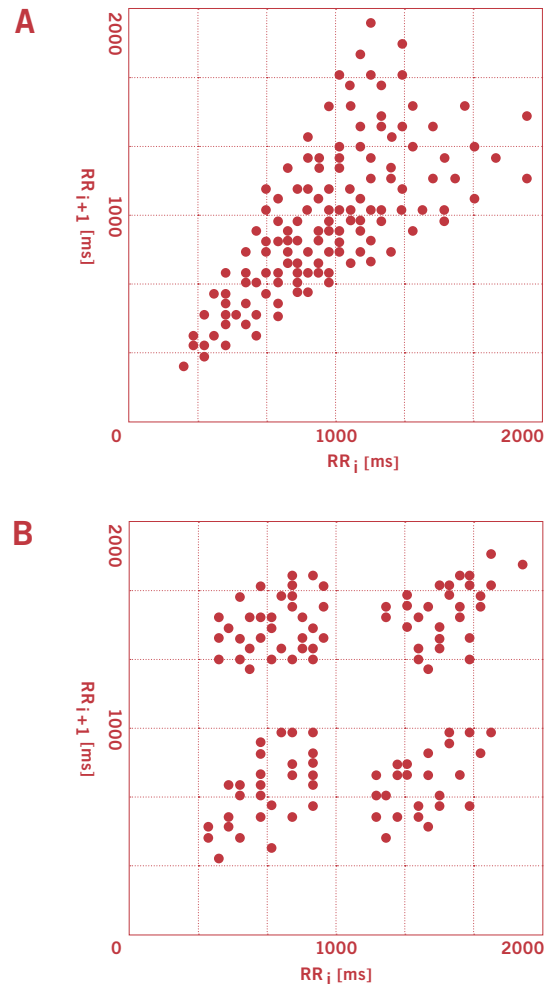
#### Der Heidelberger Lösungsansatz

Aufgrund der häufigen Fehldiagnosen haben wir in Heidelberg vor einigen Jahren begonnen, an einer Lösung des Problems zu arbeiten. Unser Ziel war es, einen Software-Algorithmus zu entwickeln, der es anhand eines kurzen EKG-Streifens innerhalb von Sekunden erlaubt, Vorhofflimmern von Vorhofflattern zu unterscheiden. Ähnlich wie der Lorenz-Plot machen wir es uns zunutze, dass die Abfolge der Intervalle zwischen den R-Zacken beim Vorhofflattern nicht chaotisch ist, sondern einer logischen Systematik folgt. Dies ist auf ein besonderes Phänomen der Überleitung durch den AV-Knoten zurückzuführen, die „Multilevel-AV-Blockierung“. Hierbei nimmt man an, dass der AV-Knoten aus verschiedenen Blockierungsebenen besteht, die hintereinandergeschaltet sind. Bei Vorhofflattern wird die eintreffende hochfrequente Erregung der Vorhöfe nur unvollständig von Ebene zu Ebene weitergeleitet. Die Addition mehrerer solcher Blockierungen ergibt ein komplexes biologisches Filtersystem, das aus einem regelmäßigen Eingangssignal ein pseudochaotisches Bild erzeugt.

Lange galt die Multilevel-AV-Blockierung nur als akademisch interessant und fand keinen Eingang in den klinischen Alltag. Ein Grund dafür war, dass es zunächst keine leistungsfähigen Rechner gab, die die Blockierungsebenen automatisch analysieren konnten. Mit unserer Idee, die Multilevel-AV-Blockierung als diagnostisches Mittel zu nutzen, wandten wir uns daher an die Arbeitsgruppe von Sebastian Sager, Professor am Interdisziplinären Zentrum für Wissenschaftliches Rechnen (IWR) in Heidelberg. Gemeinsam mit seinen Mitarbeitern ist es uns gelungen, das weltweit erste Computermodell zu entwickeln, mit dem sich die komplexen elektrophysiologischen Abläufe simulieren lassen, die während des Vorhofflatterns im AV-Knoten ablaufen. Unser Modell ermöglicht interessante

**Abbildung 3**

Exemplarische Darstellung eines Lorenz-Plots von Vorhofflimmern (A) und Vorhofflattern (B). Der Plot zeigt die Häufigkeitsverteilung der Intervalle, die zwischen den Erregungen der Herzkammern liegen. Während beim Vorhofflimmern kein bestimmtes Intervall bevorzugt wird, zeichnen sich beim Vorhofflattern lokale Häufungen ab.



**PROF. DR. HUGO A. KATUS** ist seit 2002 Ärztlicher Direktor der Abteilung für Kardiologie, Angiologie und Pneumologie sowie seit 2005 Geschäftsführender Direktor der Medizinischen Universitätsklinik Heidelberg. Seine wissenschaftliche Ausbildung absolvierte er in Heidelberg und an der Harvard Medical School in Boston. Später arbeitete er als Assistenz- und Oberarzt am Universitätsklinikum Heidelberg und folgte 1996 einem Ruf an die Lübecker Universitätsklinik. Aus seinen wissenschaftlichen Arbeiten ist der „Troponin-Assay“ für die klinisch-chemische Herzinfarkt Diagnostik hervorgegangen. Zu seinen Forschungsschwerpunkten zählen genetische Ursachen und molekulare Mechanismen der Herzinsuffizienz, die Entwicklung einer kardialen Gentherapie und neuer Herzschrittmacher- und Defibrillator-Systeme sowie Ablationstechniken und innovative bildgebende Verfahren.

Kontakt: sekretariat\_katus@med.uni-heidelberg.de

HERZSCHWÄCHE SCHNELL UND EFFIZIENT ANALYSIERT

# SUCHE NACH DER NADEL IM HEUHAUFEN

**Ein Fußballer, der ohne Vorwarnung tot auf dem Platz zusammenbricht – die Ursache: plötzlicher Herzstillstand. Immer wieder liest man von solch tragischen Unfällen. Verantwortlich hierfür kann eine erbliche Erkrankung des Herzmuskels sein, die sogenannte Kardiomyopathie. Rund 200.000 Menschen in Deutschland leiden an der angeborenen Herzschwäche. Die Folgen: Herzrhythmusstörungen, im schlimmsten Fall Herzversagen. Bislang war die Suche nach den Auslösern der Kardiomyopathien im Erbgut aufwendig und teuer. Heidelberger Wissenschaftler haben nun ein Analyseverfahren entwickelt, mit dem sämtliche bekannten genetischen Ursachen der Herzschwäche gleichzeitig und kosteneffizient überprüft werden können.**

(red) „Derzeit kennen wir rund fünfzig Gene, die – sofern defekt – Kardiomyopathien verursachen oder deren Verlauf ungünstig beeinflussen können“, erklärt Dr. Benjamin Meder, Arzt an der Medizinischen Universitätsklinik Heidelberg. Je nach Fehler im genetischen Bauplan sind bestimmte Abläufe im Herzmuskel gestört. Werden diese frühzeitig diagnostiziert, lassen sich die Folgen der Erkrankung mit speziellen Medikamenten, einer intensiveren Beobachtung oder auch der frühen Versorgung mit einem Defibrillator eingrenzen. Die Vielzahl der genetischen Auslöser macht die Diagnostik mit den gängigen Methoden jedoch arbeitsintensiv und teuer. Daher untersuchen die behandelnden Kardiologen in der Regel nur wenige der fünfzig Gene auf mögliche Defekte. Das kostet sehr viel – und bringt häufig keinen Treffer. „Es ist wie mit der Nadel im Heuhaufen“, so Meder. Viele Betroffene werden daher gar nicht erst genetisch untersucht.

Gemeinsam mit der Firma Siemens AG entwickeln die Heidelberger Forscher neue Analysemethoden basierend auf dem sogenannten „Next-Generation Sequencing“. Mit dieser Methode lassen sich alle fünfzig Gene gleichzeitig überprüfen – ohne zusätzlichen Aufwand. Zunächst werden hierfür nur die für die Krankheit relevanten Abschnitte der Erbinformation (DNS) angereichert: Sie lagern sich an maßgeschneiderte Sonden an, während der uninteressante Teil der DNS ausgewaschen wird. Dann wird das gewonnene genetische Material in einem Arbeitsschritt analysiert und mittels eines Computers auf kritische Veränderungen hin untersucht. In der Regel kann die Krankheitsursache so mit nur einem Test geklärt werden.

Derzeit wird das „Next-Generation Sequencing“ in Heidelberg nur im Rahmen von Forschungsprojekten angewendet. „Wir hoffen aber, unseren Patienten die Methode bald auf breiter Basis anbieten zu können, um damit die Diagnostik bei Kardiomyopathien weiter zu verfeinern“, sagt Benjamin Meder. Für die klinische Praxis bedeutet das neue Verfahren einen großen Fortschritt: Die Erkrankung kann frühzeitig diagnostiziert und damit besser behandelt werden. Zudem kann das neue Verfahren in Zukunft mehr Betroffenen als bisher angeboten werden. Und nicht zuletzt können sich auch Angehörige von betroffenen Patienten gezielt daraufhin untersuchen lassen, ob sie ebenfalls von dem erblichen Gendefekt betroffen sind. ●



A NEW METHOD FOR QUICK AND EFFICIENT ANALYSIS OF CARDIAC INSUFFICIENCY

# FINDING THE NEEDLE IN THE HAYSTACK

Without warning, a footballer collapses on the pitch – the cause of death is found to be sudden cardiac arrest. Time and again, we have read of such tragic accidents. They may be caused by a genetic condition of the heart muscle known as cardiomyopathy. About 200,000 people in Germany suffer from this congenital defect which causes cardiac arrhythmia and, at worst, heart failure. Searching for the causal factors of cardiomyopathy in the DNA is a time-consuming and expensive endeavour. But now scientists of Heidelberg University Hospital and of Siemens AG have developed an analytical method that provides a fast and inexpensive means of examining all known genetic causes of cardiac insufficiency.

Today we know of about fifty genes that – if defective – may cause cardiomyopathy or increase the severity of its effects. It is this multitude of potential genetic triggers that makes diagnosis so time-consuming and costly. The new method, known as “Next-Generation Sequencing”, allows doctors to check all fifty genes simultaneously, without additional cost or time expenditure. In a first step, only the DNA sections that are relevant to the disease are enriched: they attach to customised probes while the irrelevant parts of the DNA are washed out. Then the genetic material is analysed and computer-checked for critical changes in a single step. The cause of the patient’s cardiomyopathy can thus usually be determined with only one test.

The new sequencing method represents a breakthrough for patients and their families: If the genetic defect is detected early on, its effects can be counteracted with special drugs, intensive monitoring or early introduction of a pacemaker. At this point, the test is used in medical research only, but it is expected to be introduced to clinical practice before long. ●

neue Einblicke in die Funktion des AV-Knotens. Es hilft, die zugrunde liegenden Krankheitsmechanismen besser zu verstehen – und es erlaubt, in wenigen Sekunden die Struktur im Chaos zu erkennen.

## „Ein von uns entwickeltes Computermodell kann erstmals die komplexen elektrophysiologischen Abläufe während des Vorhofflatters simulieren.“

Unsere Kooperation mit den Wissenschaftlern des IWR mündete zwischenzeitlich in einen Software-Prototypen, den wir zum Patent angemeldet haben. Seine Basis ist ein „Brute-Force-Ansatz“, der beliebige Eingangsfrequenzen und verschiedenste Kombinationen von Blockierungsebenen simulieren kann und dabei versucht, eine logische Lösung für eine bestimmte Abfolge von Intervallen zu finden. Diesen Ansatz könnte man auch nutzen, um beispielsweise einen Zahlencode oder ein Passwort zu knacken. Wird eine logische Lösung gefunden, stellt der Algorithmus die Diagnose Vorhofflattern. Findet sich keine logische Lösung, liegt ein chaotisches Muster vor – und mithin ein Vorhofflimmern.

### Erste Erfolge in der Praxis

Nach zahlreichen Optimierungsschritten konnten wir die Analysedauer und die Rechenzeit mittlerweile von mehreren Stunden auf wenig mehr als eine Minute pro auszuwertendem EKG verkürzen. Auch den ersten Praxistest hat die neue Software bereits erfolgreich absolviert: Ein klinischer Testlauf erfolgte mit den EKGs von jeweils fünfzig an Vorhofflimmern beziehungsweise Vorhofflattern erkrankten Patienten. Dabei untersuchten wir auch, inwieweit die Treffergenauigkeit des Algorithmus von der Dauer des EKGs abhängig ist. Erstaunlicherweise zeigte sich, dass die höchste Rate korrekter Diagnosen bereits bei einer EKG-Dauer von nur zwanzig Sekunden erstellt wurde. In rund achtzig Prozent der Fälle ermittelte unser Software-Prototyp dabei den richtigen Krankheitsbefund – eine bemerkenswerte Quote.

In externe oder implantierbare EKG-Recorder implementiert, könnte unser Algorithmus wesentlich dazu beitragen, echtes von scheinbarem Chaos zu unterscheiden. Ärzte wären damit künftig in der Lage, Vorhofflimmern und Vorhofflattern sicher zu unterscheiden. Dies ist die Voraussetzung, um Patienten optimal zu versorgen und ihnen die jeweils am besten geeignete Therapie angedeihen zu lassen. ●



**PRIV.-DOZ. DR. EBERHARD P. SCHOLZ** arbeitet seit 2011 als Facharzt in der Abteilung für Kardiologie, Angiologie und Pneumologie der Medizinischen Universitätsklinik Heidelberg. Sein Medizinstudium absolvierte er an der LMU München und der Universität Heidelberg, wo er von 2005 an als Assistenzarzt tätig war. Er leitet eine von der Deutschen Forschungsgemeinschaft geförderte wissenschaftliche Arbeitsgruppe im Bereich der molekularen Elektrophysiologie. Im Zentrum seines Forschungsinteresses stehen die molekularen Entstehungsmechanismen von Herzrhythmusstörungen und deren Therapie. Der Schwerpunkt seiner klinischen Tätigkeit ist die Katheterablation von Herzrhythmusstörungen.

Kontakt: eberhard.scholz@med.uni-heidelberg.de